

【第12回福岡県細胞診研修会】

セッションⅡ 症例検討

症例 3 (体腔液)

患 者 : 60代女性

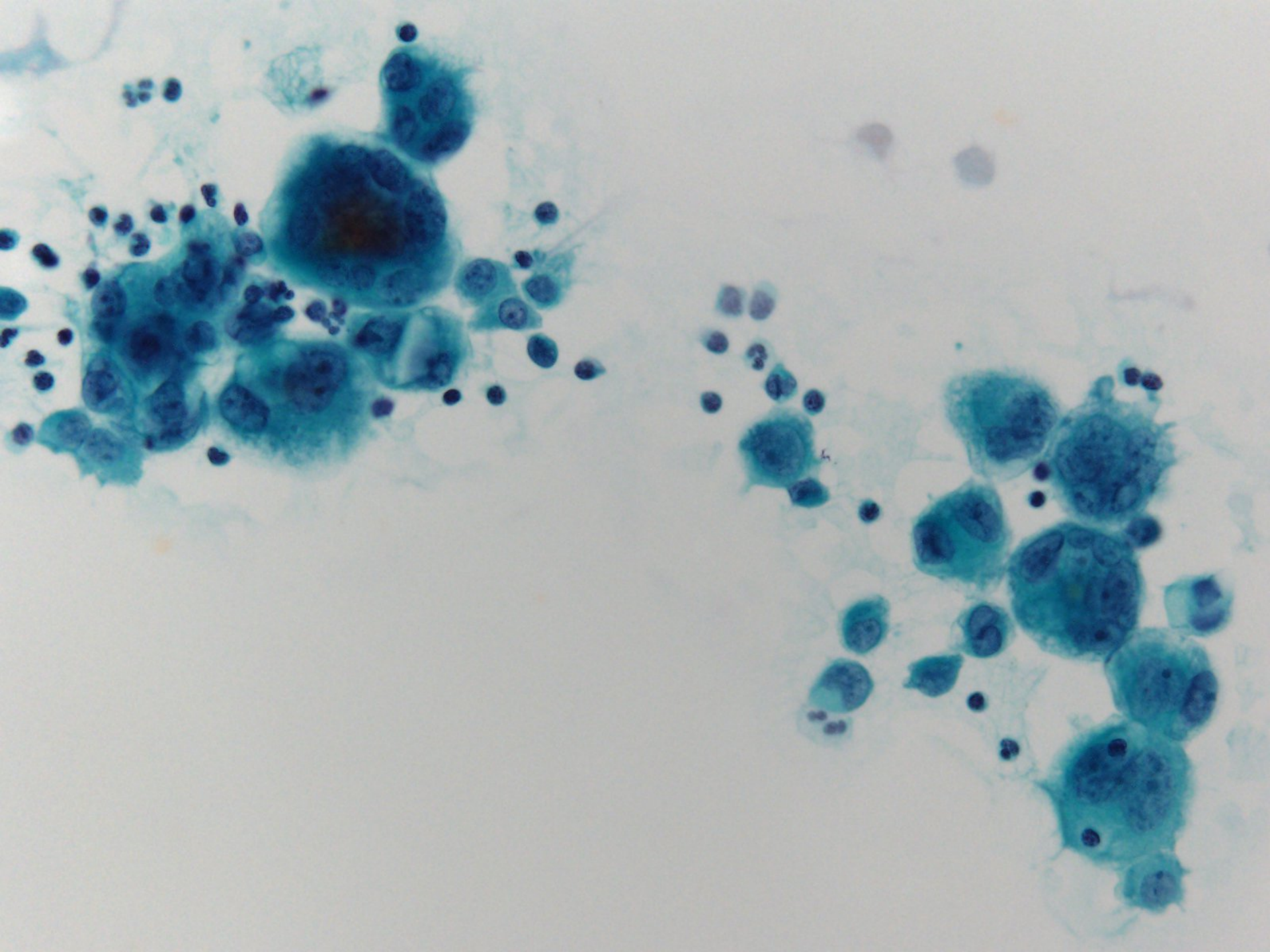
既往歴 : 虫垂炎(10歳)

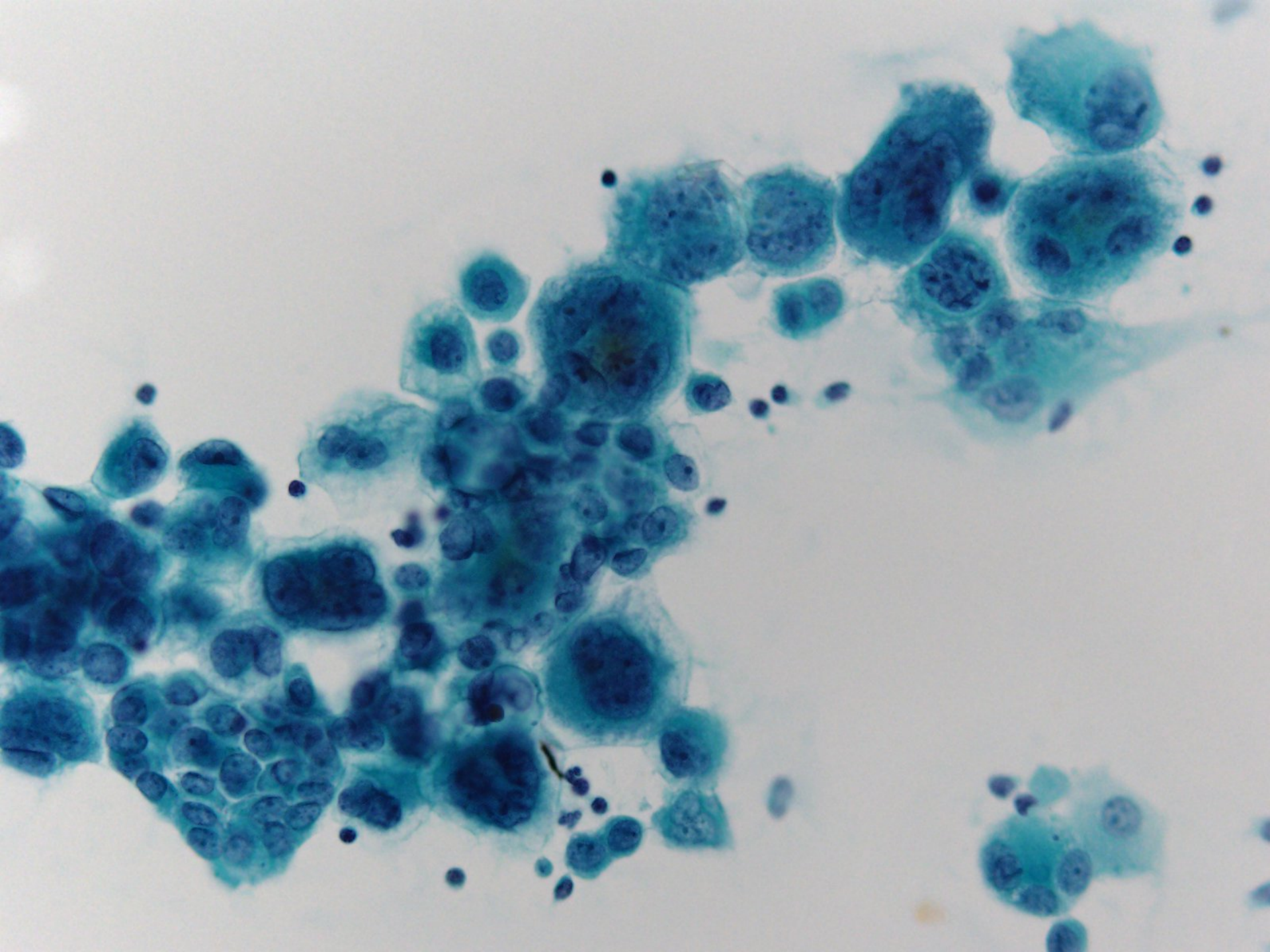
現病歴 : 右下腹部痛を主訴に受診し、虫垂炎の癒痕部位にヘルニアが認められた。CT所見ではヘルニア内容物は大網であると指摘され、腹膜癒痕ヘルニア根治術が施行された。

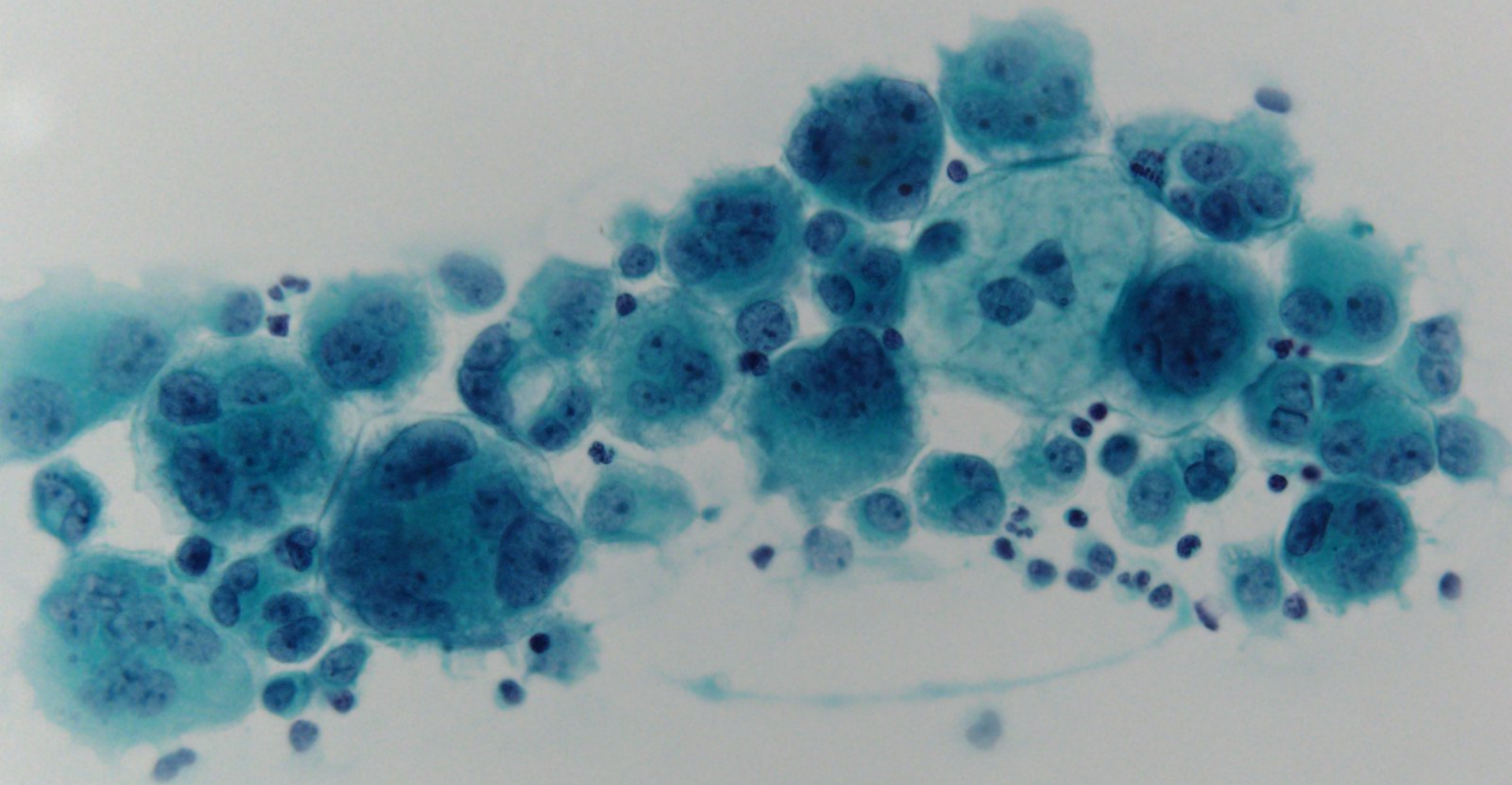
腹膜肥厚(+)、CA125→288U/ml

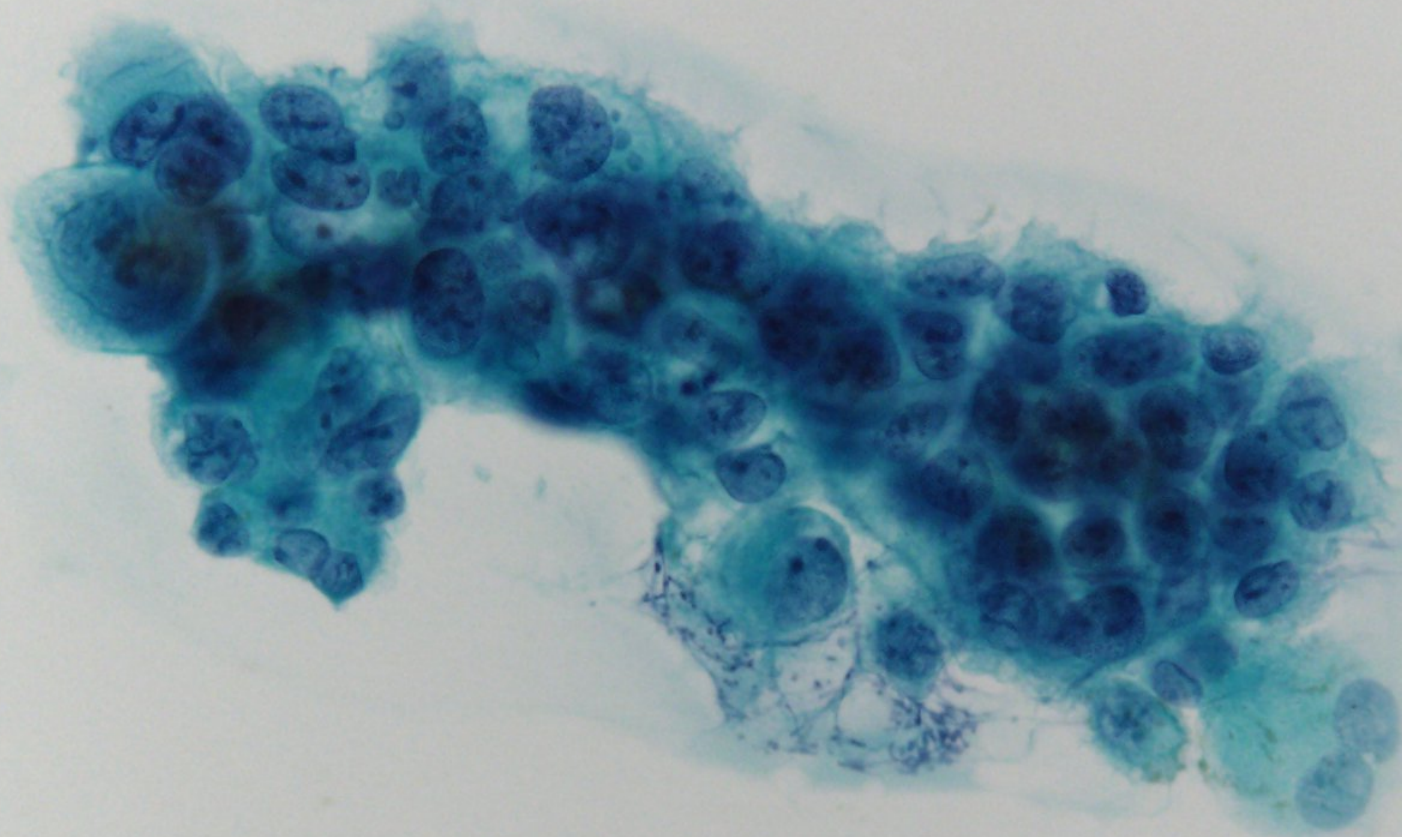検 体 : 術中腹水

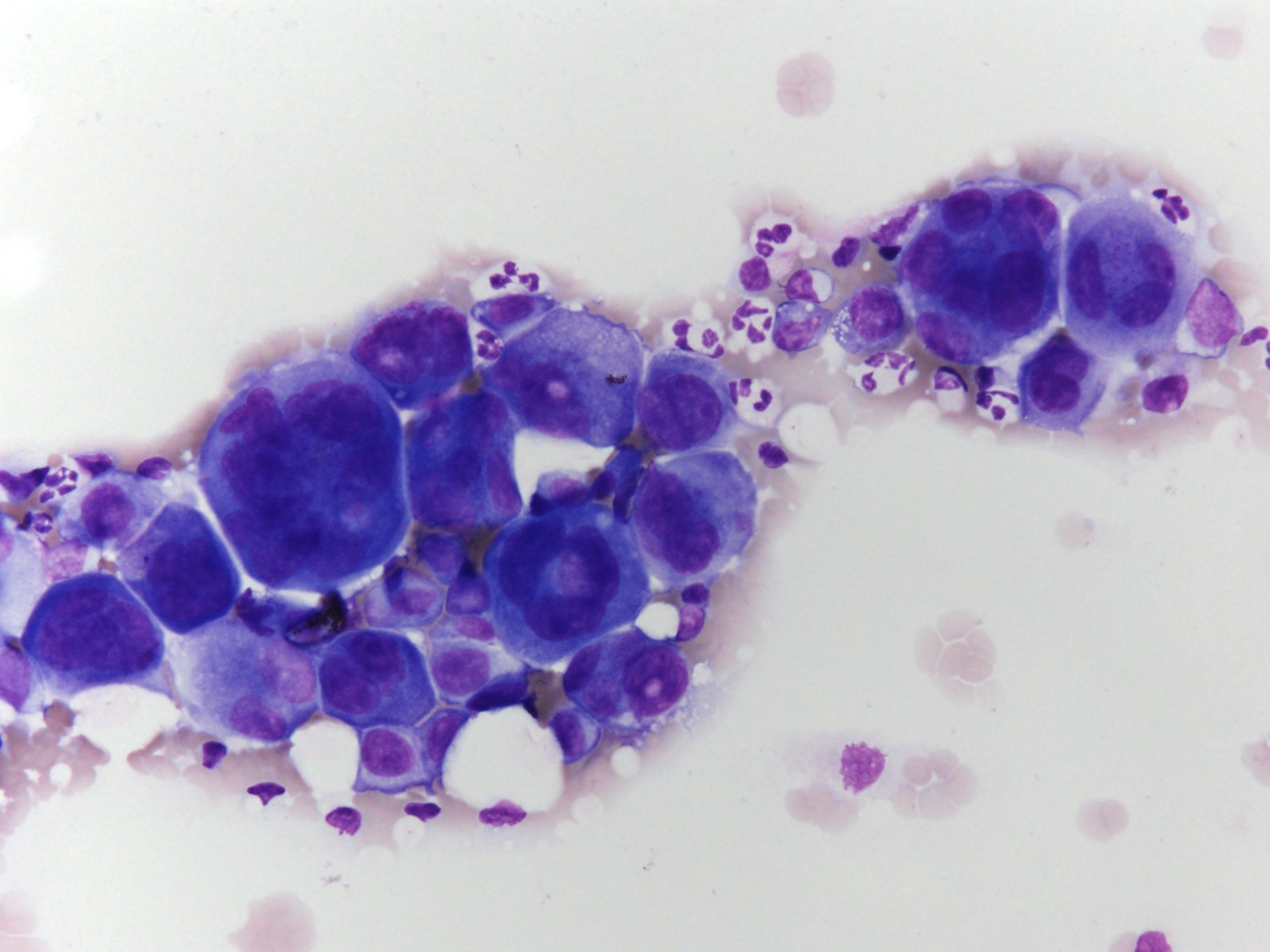
写 真 : 全て対物×40











選擇肢

- ①: 反應性中皮細胞
- ②: 惡性中皮腫
- ③: 腺癌
- ④: 未分化癌
- ⑤: 肉腫