

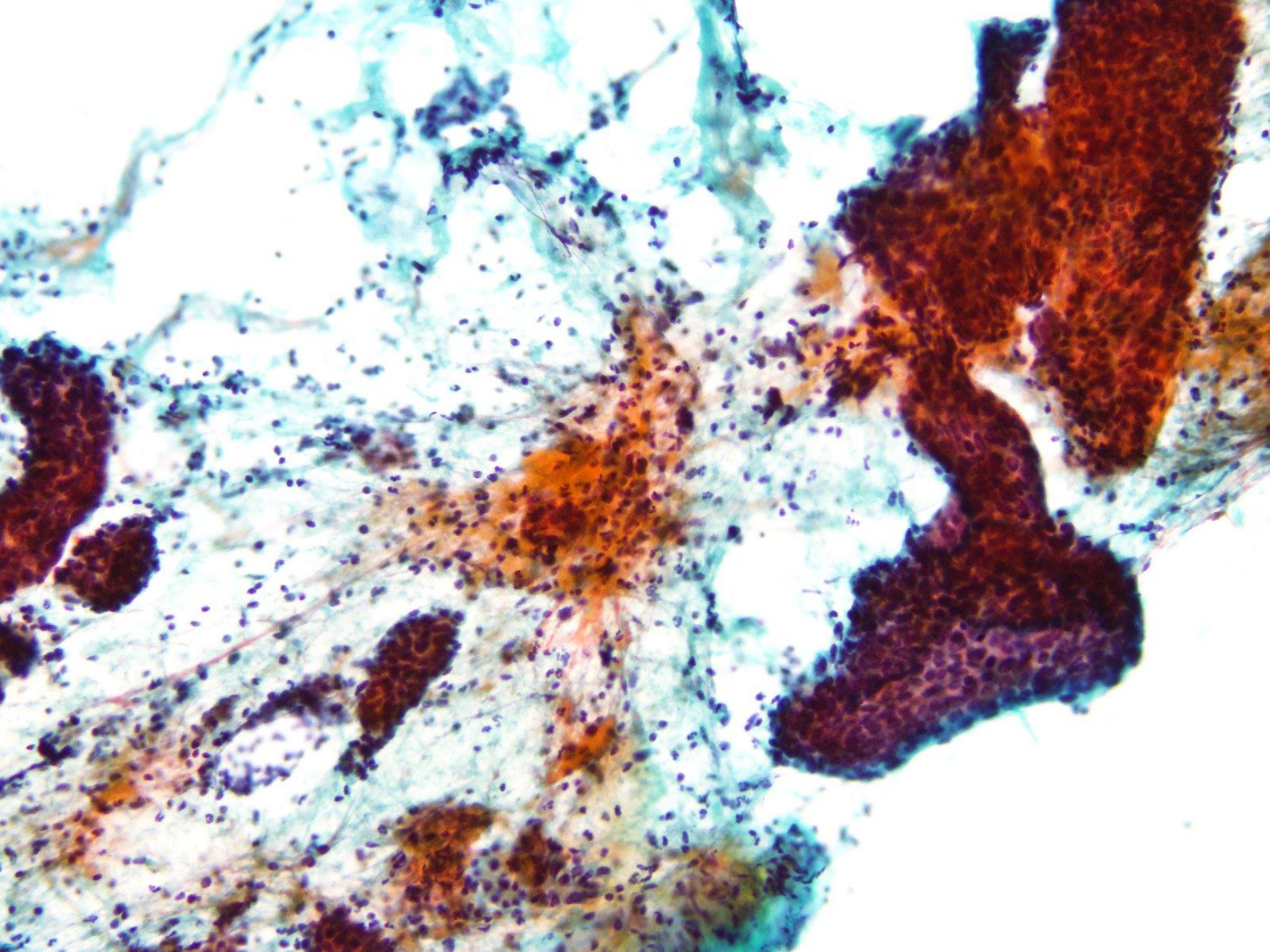
2019年度第17回
福岡県細胞診研修会 症例検討

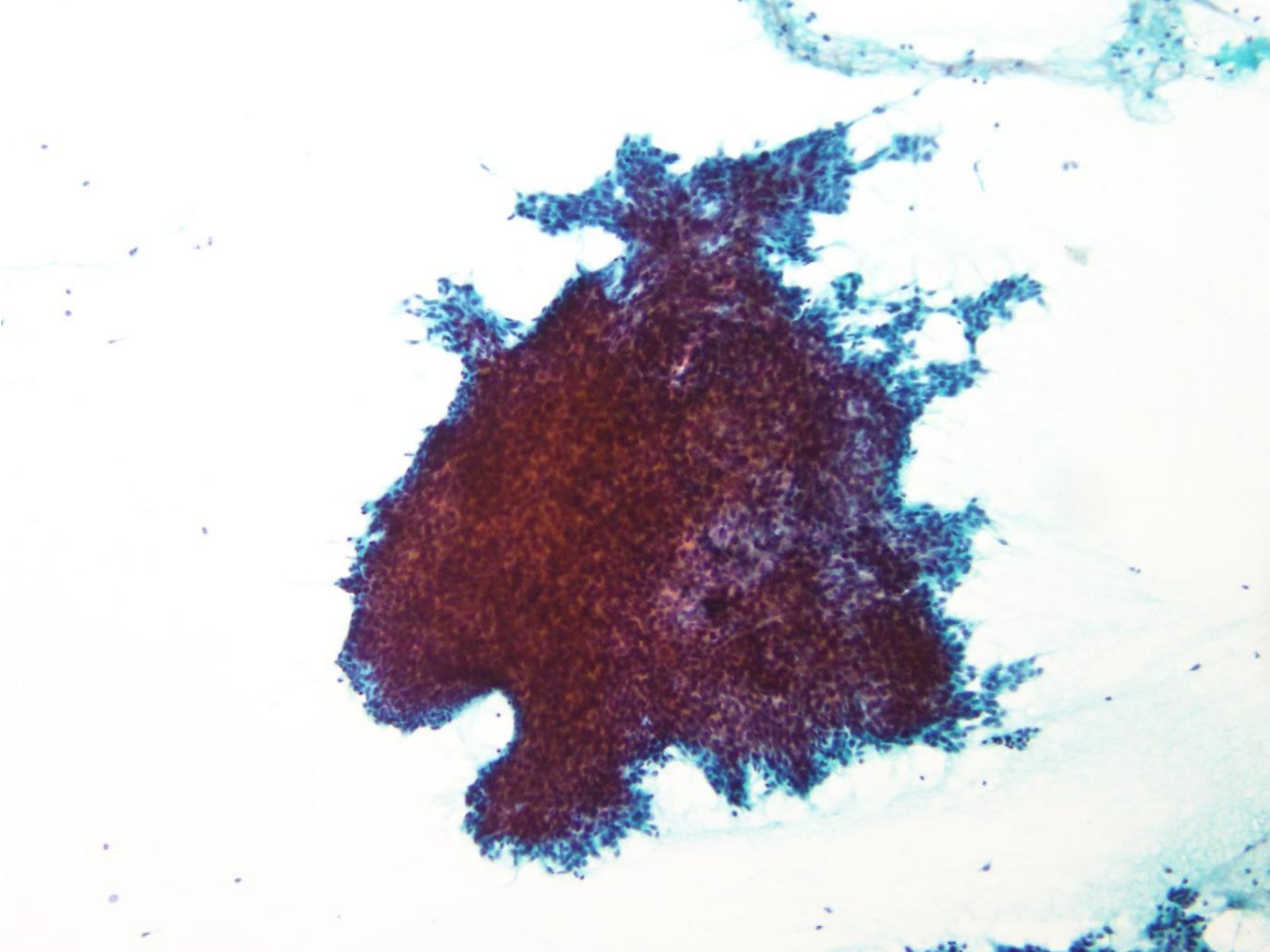
乳 腺

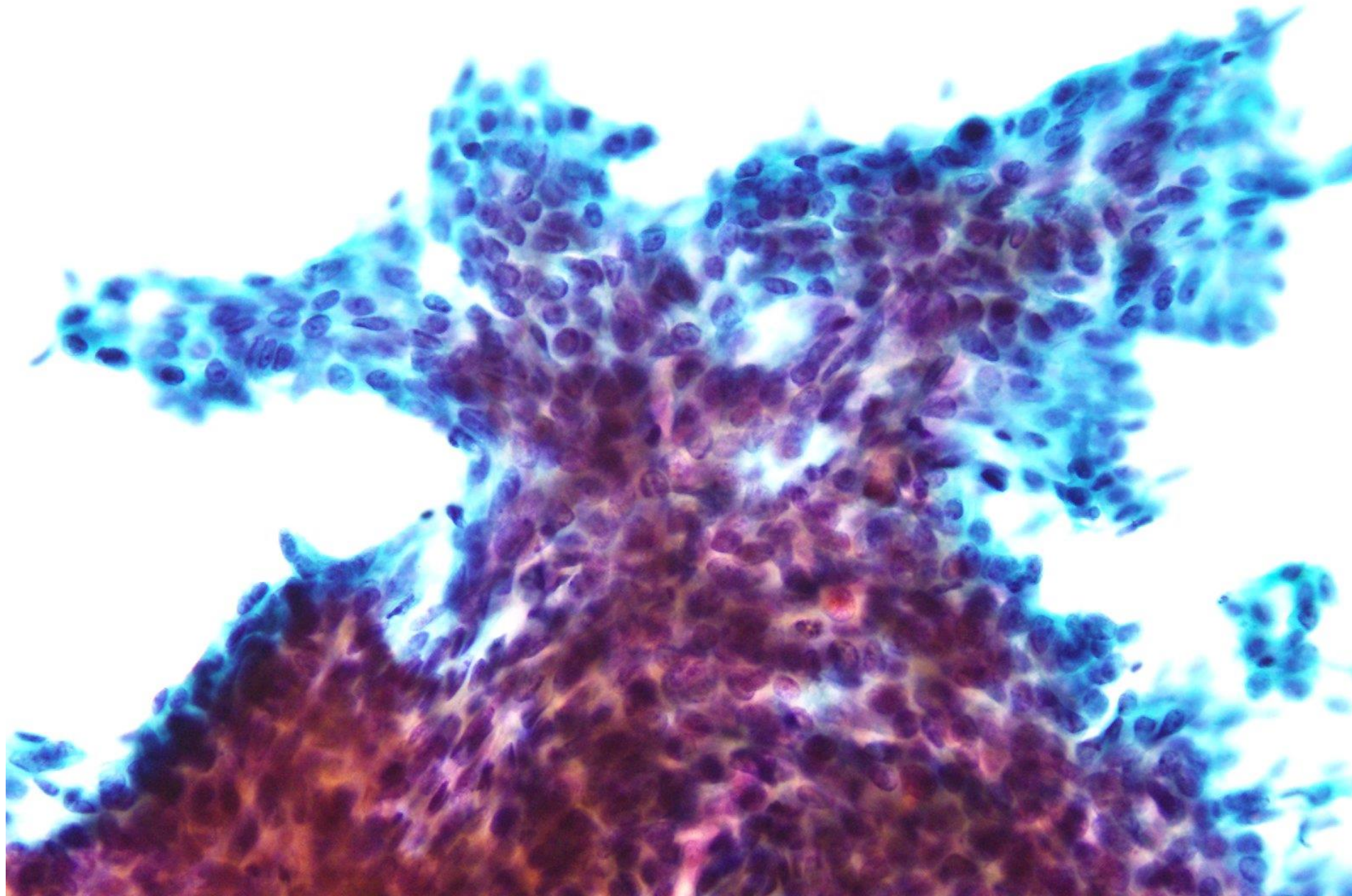
- 症 例：40歳代、女性
- 採取部位：右乳房AC領域
- 採取方法：FNA
- 既往歴：特記事項なし
- 臨床所見：エコー検診で要精査となる。

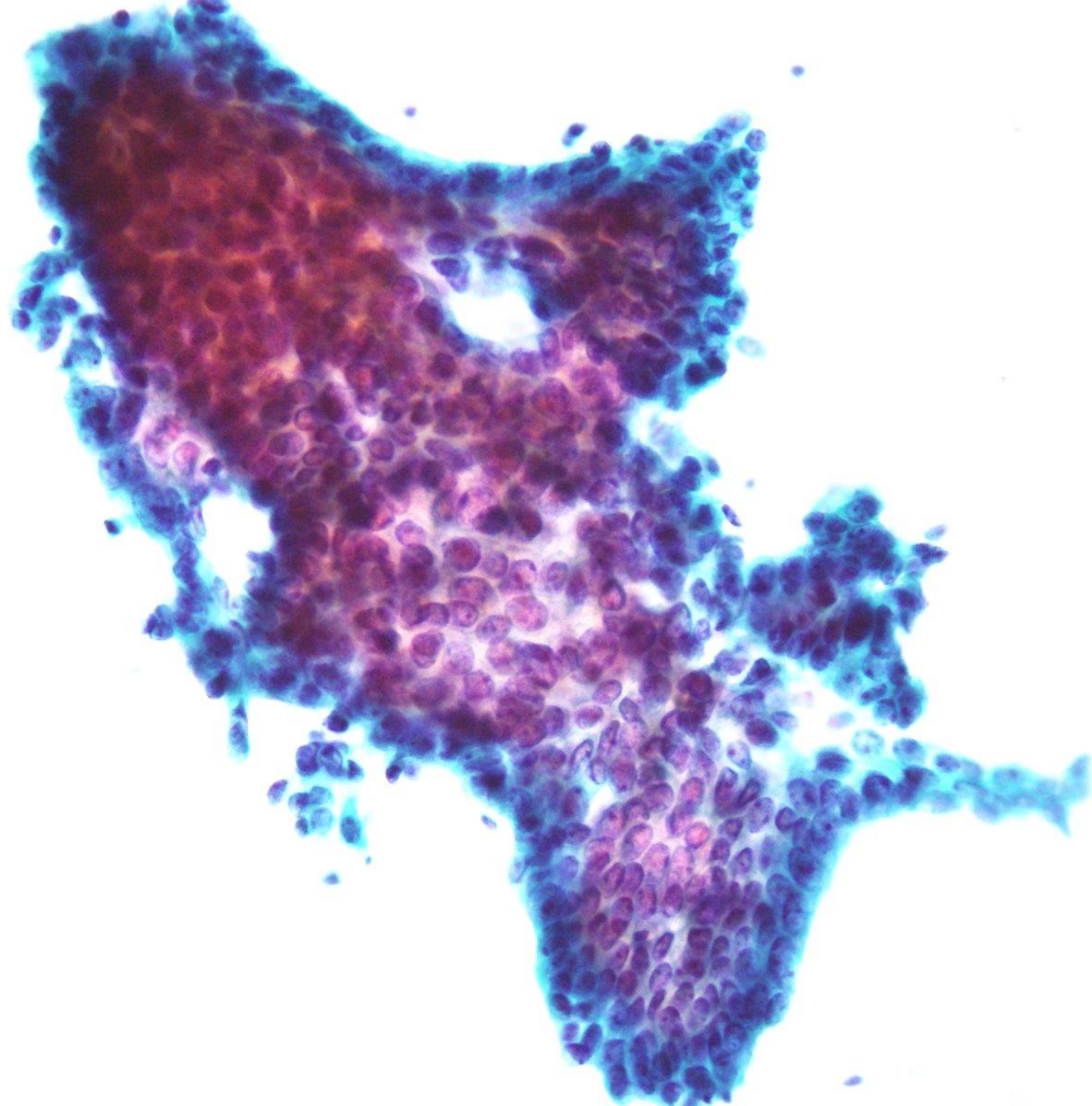
右ACに8×8×7mmの低エコー腫瘍を認めた。

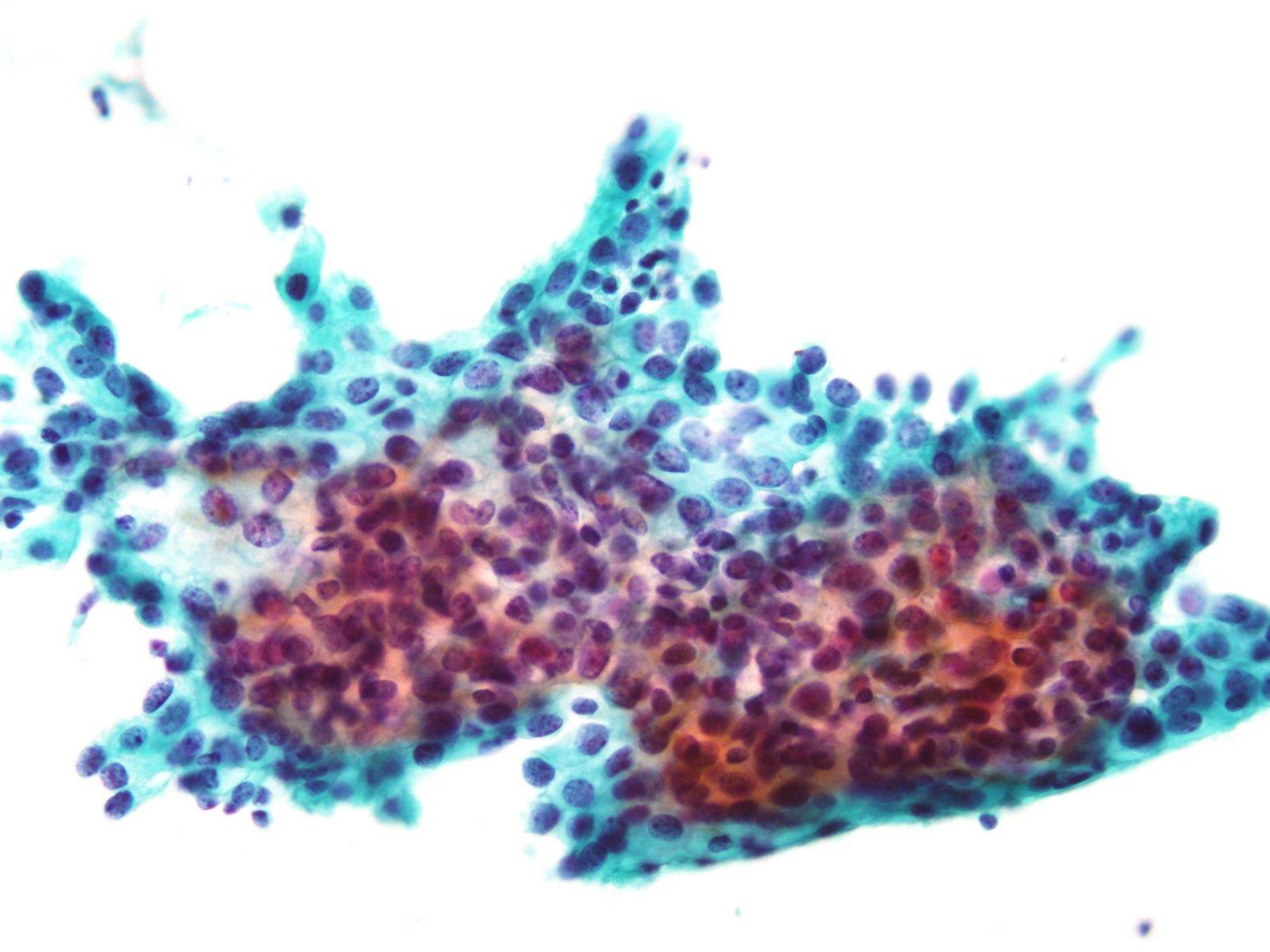
腫瘍は形状不整、境界明瞭。











乳腺 選択肢

- ① 乳腺症
- ② 線維腺腫
- ③ 硬癌
- ④ 管状癌
- ⑤ 乳頭腺管癌