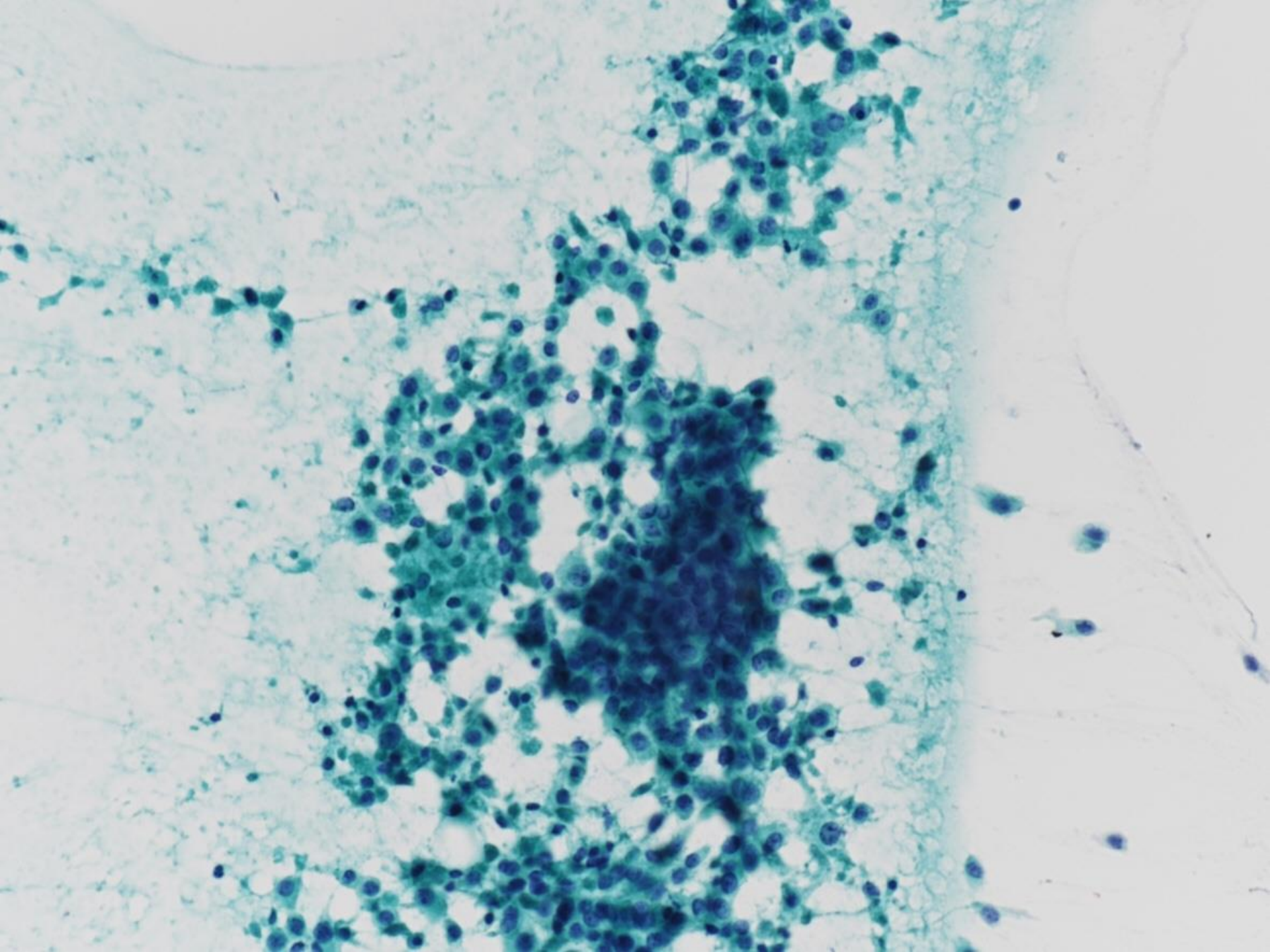


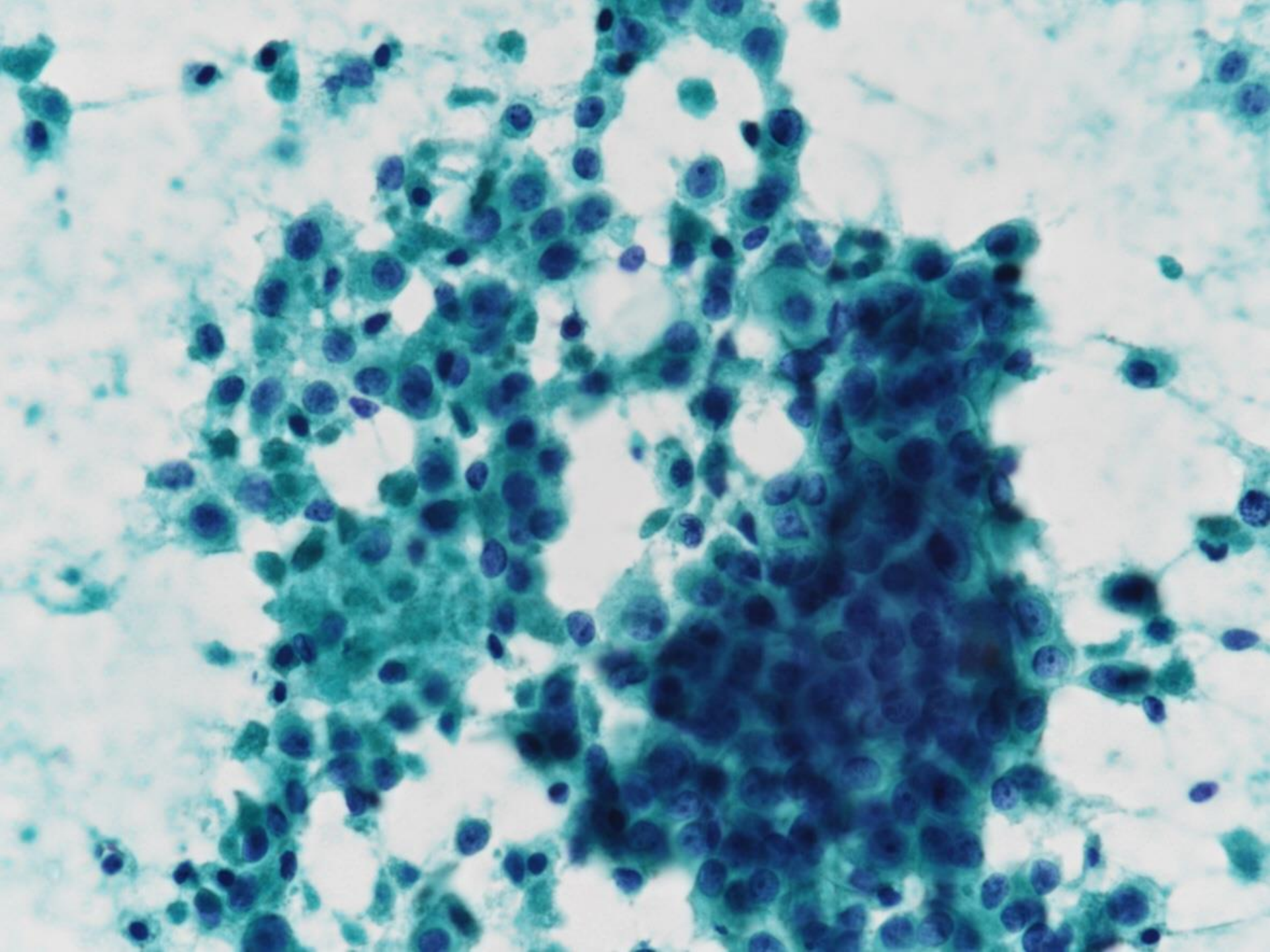
平成29年度 第15回  
福岡県細胞診研修会 症例検討

乳腺

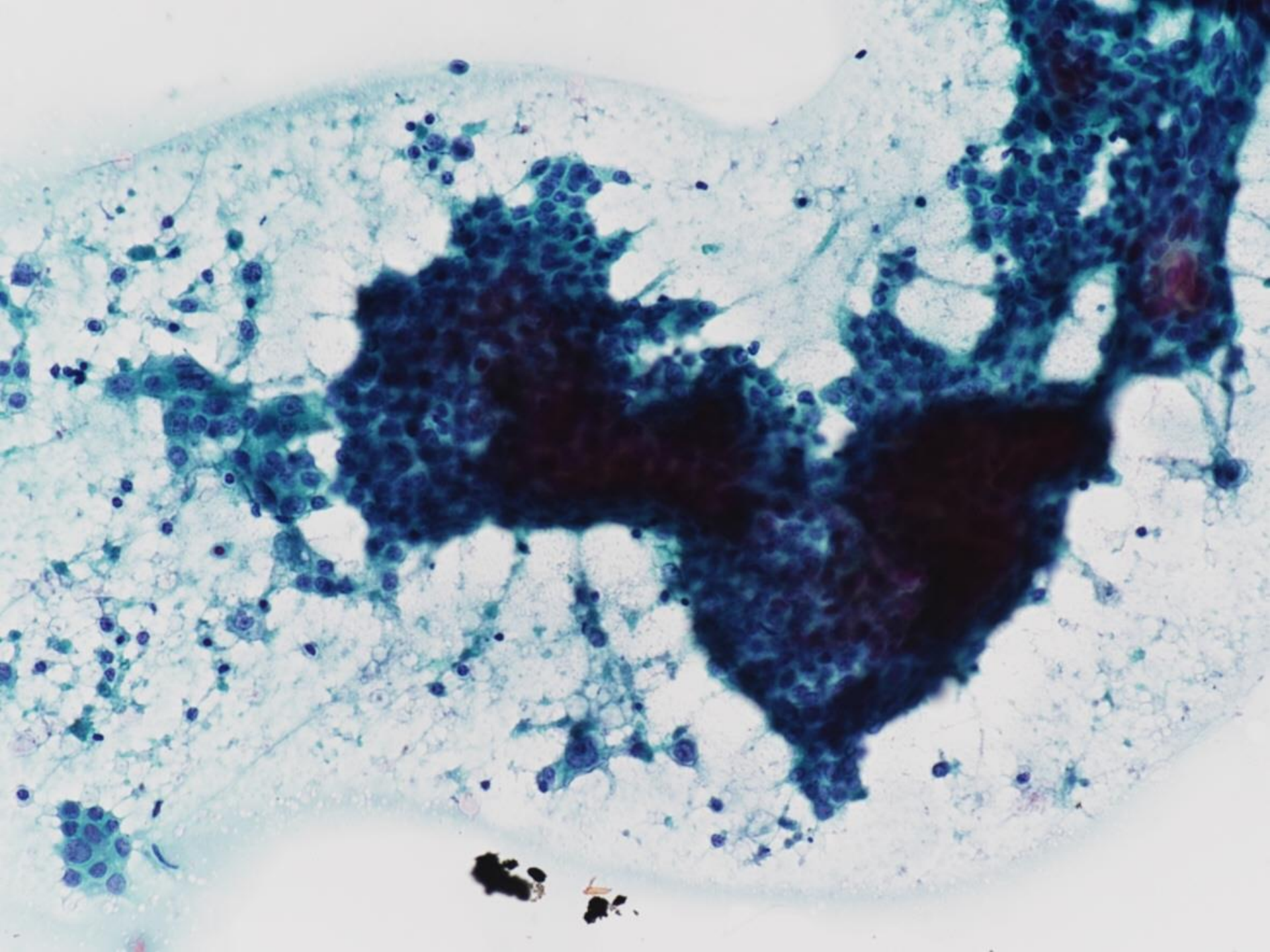
- 症 例：49歳、女性
- 採 取：乳腺穿刺
- 臨床経過：近医で2011年より、両側乳腺腫瘍（線維腺腫疑い）で経過観察されていた。2016年9月に左乳房C領域に新規腫瘍を触知し、エコーにて、外側に数珠状の腫瘍像を伴う内部血流豊富な低エコー域が出現した。精査目的にて当院紹介受診。



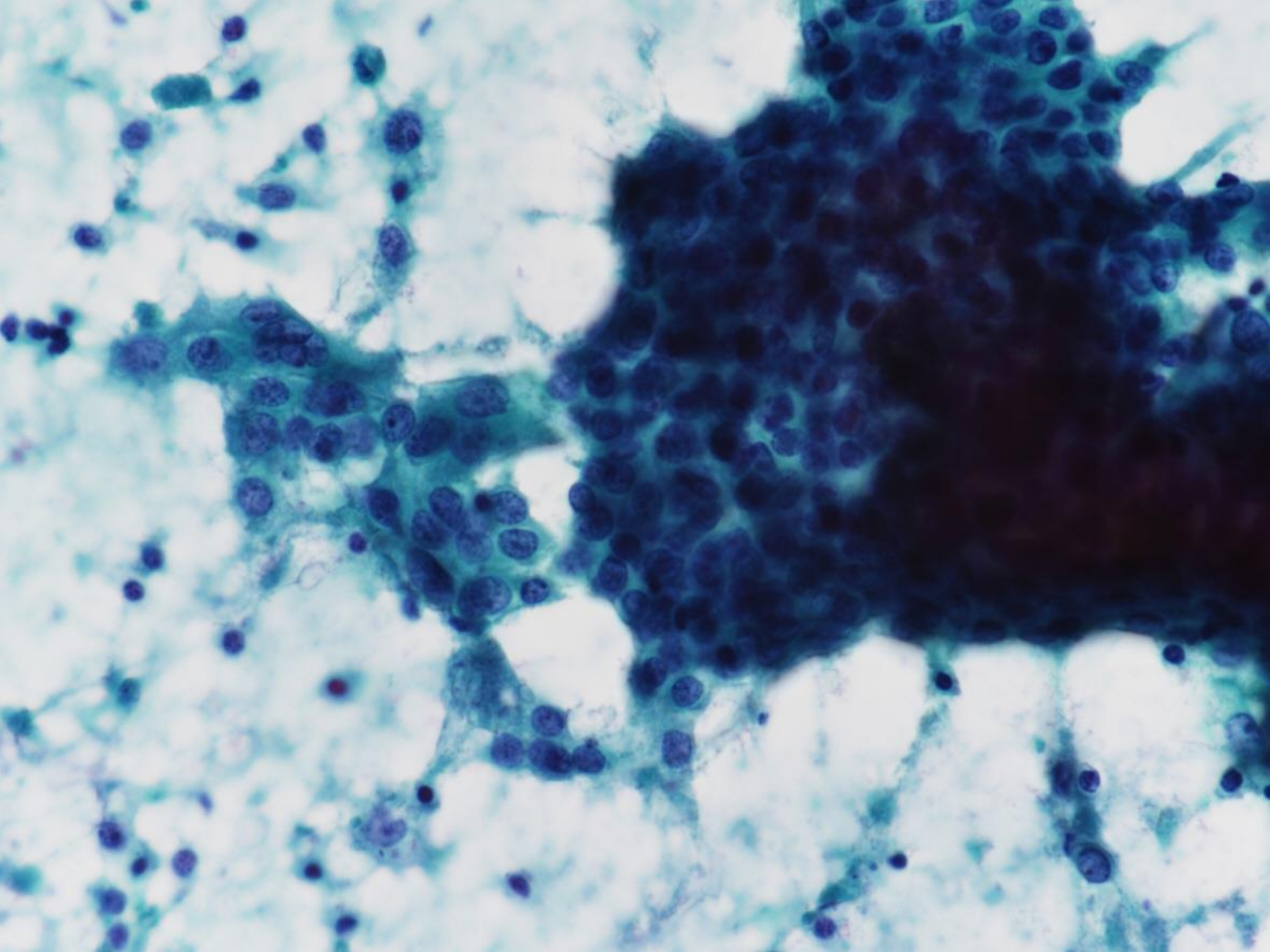


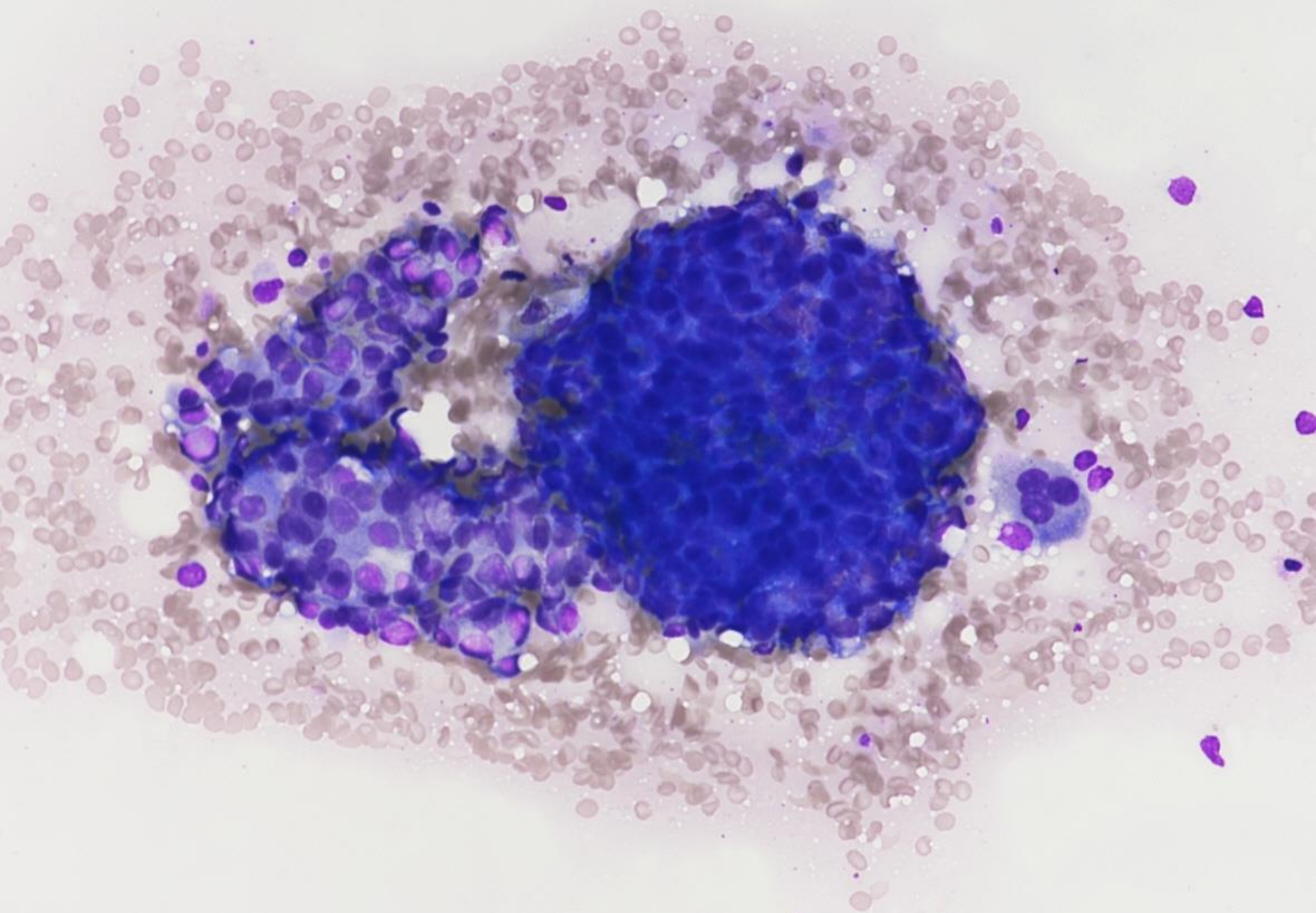




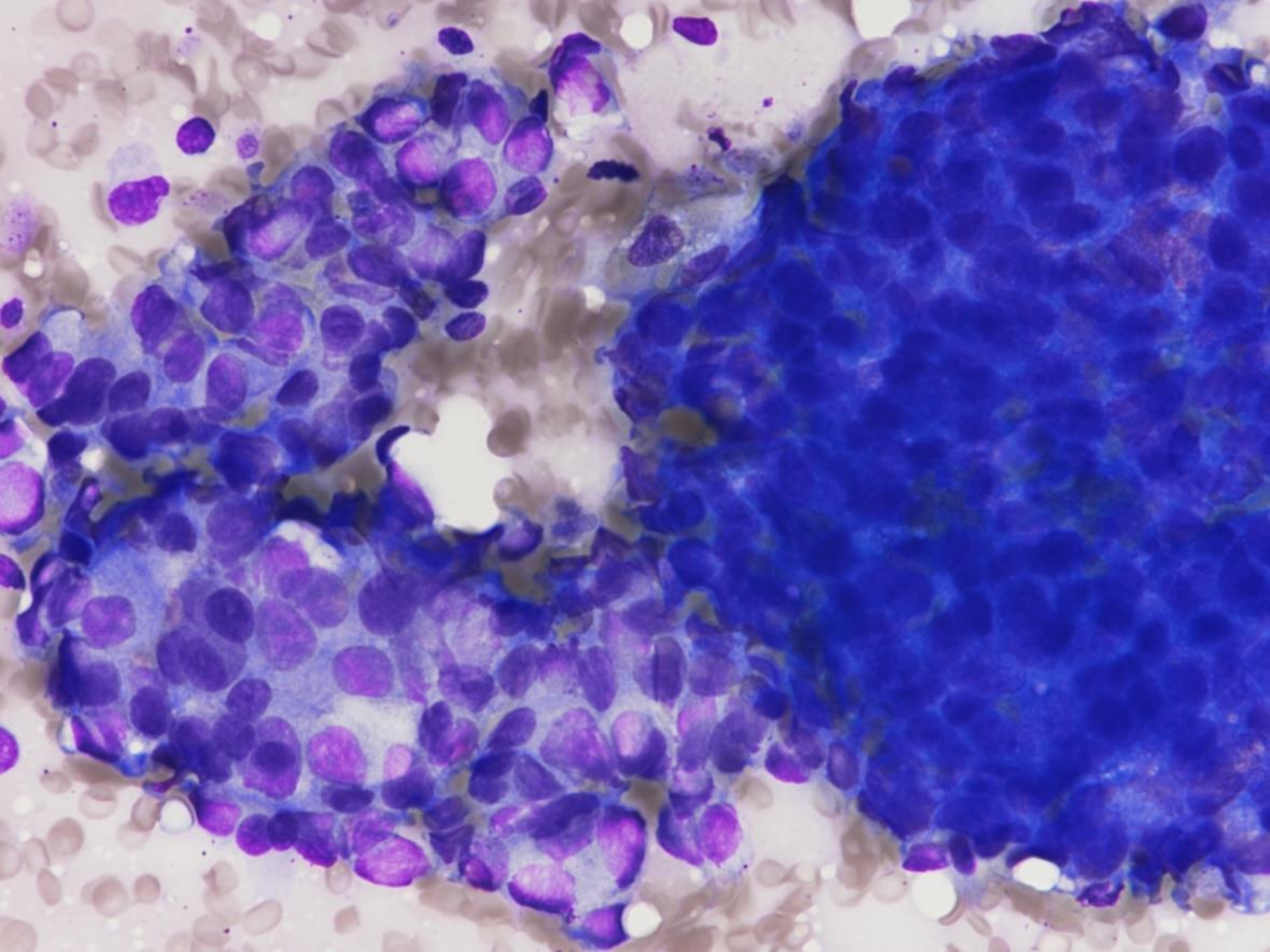














# 乳腺：回答

- ① 乳管癌
- ② 小葉癌
- ③ 葉狀腫瘍
- ④ 乳管癌+葉狀腫瘍
- ⑤ 乳管癌+小葉癌