2019年度　第17回
福岡県細胞診研修会　症例検討
体腔液　　解説

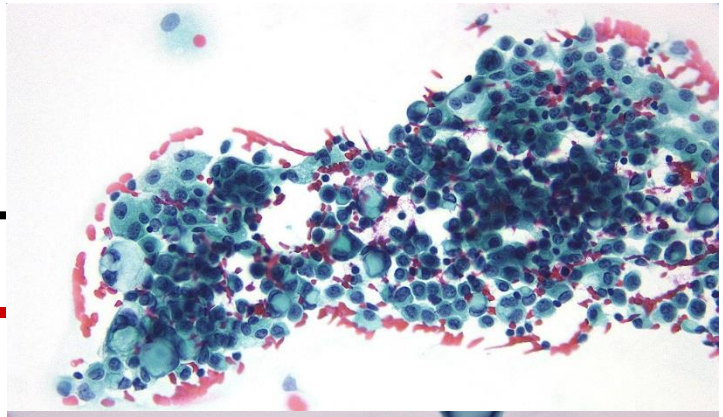

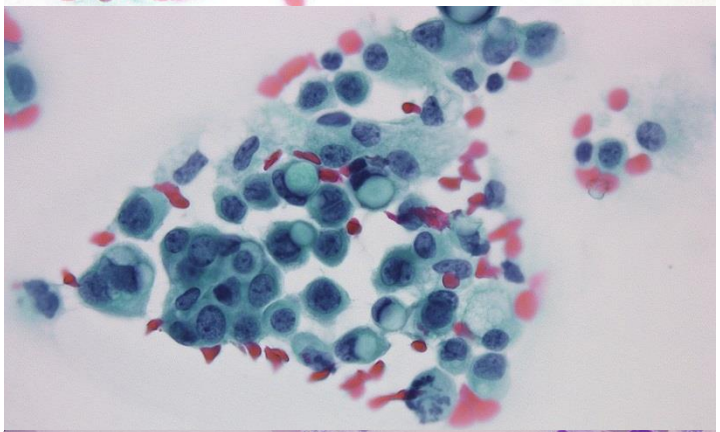

【原発不明で、体腔液にて印鑑様細胞の出現を認めた場合】
・可能な限りセルブロック作成。
・体腔液検体で、CK7、CK20染色を行い原発巣推定を行い、細胞質内の粘液様物質を証明
（特殊染色：PAS、ムチカルミン、アルシアン青）

腹水細胞診の染色　結果
CA125 (+)、CEA(-)、TTF-1 (-)、CK7(+)
PAS(+)、ムチカルミン(+)、アルシアン青(+)
胃生検、卵巣摘出、乳組織針生検からも同様の印鑑様形態を認めた。

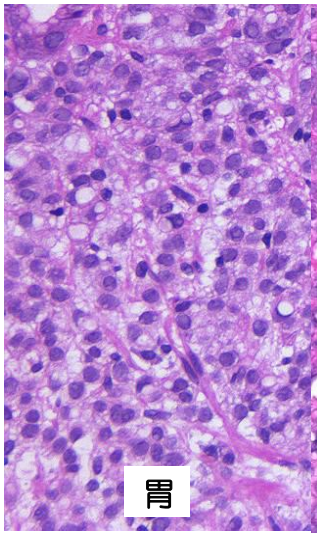

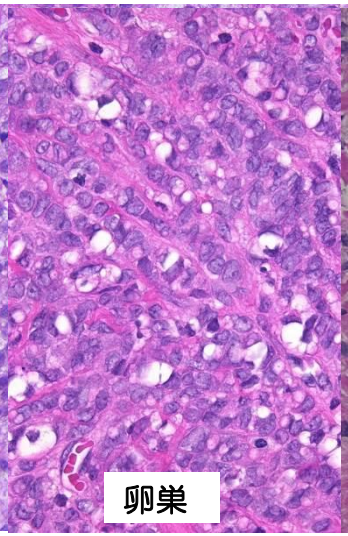

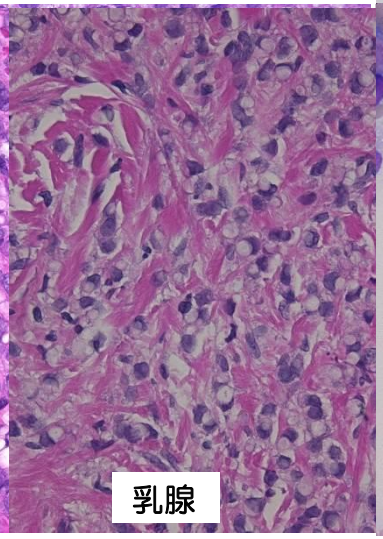

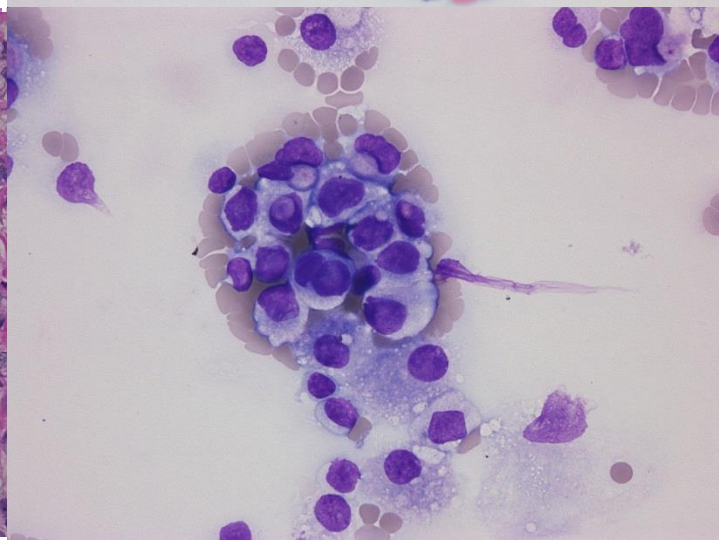

印環細胞癌の転移　免疫組織化学的検索

原発が消化管癌か乳腺小葉癌かの決定:
CK20、CDX-2、ER、GCDFP-15の組み合わせが有用
CK20　：　胃癌、大腸癌、直腸癌、膵癌、胆道系癌、
卵巣粘液性癌、移行上皮癌で陽性
Merkel細胞癌では点状に陽性
CDX-2　：　消化管原発の腫瘍を証明
膵胆管や卵巣の粘液性腺癌にも陽性
ER　：　原発性乳癌においてホルモン療法適応の判断基準
GCDFP-15　：　乳癌の特異マーカー
アポクリン上皮のマーカーでもある
原発不明癌の鑑別で乳癌由来の傍証の一つ

卵巣癌　免疫組織化学的検索

CK7陽性、CK20陰性　　漿液性・類内膜性
CK7陽性、CK20陽性　　粘液性
ER:漿液性腺癌で高率に陽性　　粘液腺癌陰性
CA125:非粘液性腺癌の大部分で陽性
腹膜原発漿液性腺癌も高率に陽性
乳癌、大腸癌、中皮腫、膵・胆道癌、肺腺癌でも陽性
mesothelin:卵巣漿液性腺癌に高率に陽性
膵・胆道癌、胃癌、肺癌で陽性
中皮腫の半数で陽性
WT-1:漿液性性腺癌で陽性
粘液性・類内膜腺癌、膵・胆道癌、消化管癌、乳癌陰性

乳癌　免疫組織化学的検索

CK7陽性、CK20陰性
特異性の高いマーカー:ER、GCDFP-15、mammaglobin
ER陰性でもGCDFP-15陽性あり
GCDFP-15陰性でもmammaglobin陽性あり
乳癌の腋窩リンパ節転移と診断されても乳腺内に原発巣が発見されない場合もある
ERは卵巣癌や内膜癌でも陽性を示す。
→CA125、WT-1にも陽性
ERは肺癌、胃癌、前立腺癌、大腸癌でも陽性
→別のマーカーを組み合わせて診断

病理診断:

Invasive lobular carcinoma　(L,R)
ER: 100%,　PgR: 70%　　HER2:1+

病理所見
全ての切片に円形の小型裸核状異型細胞の浸潤を認める。細胞質内封入体(ICL)が目立ち、胃や卵巣の組織像と類似していた。
また、乳管内病変と思われる箇所も見られることから乳腺原発が疑われた。E-cadherin(-)

浸潤性小葉癌について

•癌細胞は小型で結合性に乏しく、一列に並ぶか散在性に浸潤することが多い(古典型classic type)。
癌細胞が充実性胞巣状(充実型solid type)を示すことはあるが、腺腔形成することはほとんどない。
•細胞内に粘液をもち、印環細胞の像を示すこともある。
細胞異型が強く多形性を示し、核分裂像の多いものがある(多形型pleomorphic type)。
•非浸潤性小葉癌の像を示す小葉内病変を伴うことが多い。

まとめ

•病理組織診断より浸潤性乳管癌でInvasive lobular carcinomaと報告した。
•乳癌全体の5%程度示し、ER/PGR受容体の陽性率が高く、HER-2の発現率は低い。
また、乳管癌に比べて、多中心性発生や両側性発生が高率であり、乳腺腫瘤を触知することなく、リンパ節転移を初発症状とする場合が比較的多い。
•今回の症例の様に腹腔内転移を起こし、細胞質内の粘液量が多く、印環細胞に類似した所見を呈することがある。
また、胃壁に転移して胃癌に似た所見を示す事があるので、注意が必要である。